

复方梭子蟹胶囊对大鼠胃溃疡模型的影响

杨庆¹, 陈颖¹, 王娅杰¹, 李玉洁¹, 翁小刚¹, 蔡维艳¹,
李琦¹, 尹婕¹, 杜正彩², 朱晓新^{1*}

(1. 中国中医科学院 中药研究所, 北京 100700; 2. 广西中医药大学 科学实验中心, 南宁 530200)

[摘要] 目的:观察复方梭子蟹胶囊对4种大鼠胃溃疡模型的胃黏膜损伤的保护作用。并通过观察复方梭子蟹胶囊对慢性胃溃疡大鼠血清中胃组织中表皮生长因子(EGF),转化生长因子- α (TGF- α)和表皮生长因子受体(EGFR)蛋白表达的影响,初步探索其作用机制。**方法:**选取SD大鼠,采用水浸应激、消炎痛、幽门结扎、乙酸浸渍的方法构建4种大鼠胃溃疡模型,将大鼠随机分为正常组,模型组,复方梭子蟹胶囊低、中、高剂量组(2.07, 4.14, 8.28 g·kg⁻¹),阳性药组(法莫替丁 7.2 mg·kg⁻¹),正常组和模型组分别灌胃纯水(15 mL·kg⁻¹),大鼠连续灌胃给药14 d。检测各组大鼠溃疡面积、抑制百分率。采用免疫组化法观察乙酸浸渍模型大鼠胃组织中EGF, TGF- α 及EGFR蛋白表达的影响。**结果:**与正常组比较,模型组4种模型大鼠的溃疡面积显著升高($P < 0.01$);与模型组比较,复方梭子蟹胶囊能明显降低4种模型的溃疡面积($P < 0.05, P < 0.01$),抑制溃疡损伤率,明显增加血清及胃组织中EGF, TGF- α 和EGFR的蛋白表达($P < 0.05, P < 0.01$)。**结论:**复方梭子蟹胶囊对大鼠水浸应激性胃溃疡、消炎痛型胃溃疡、幽门结扎型胃溃疡3种急性胃溃疡模型有一定的预防作用,对乙酸浸渍慢性胃溃疡模型有治疗作用,并通过促进血清及胃组织中EGF, TGF- α 和EGFR的蛋白表达来发挥抗慢性胃溃疡的作用。

[关键词] 复方梭子蟹胶囊; 胃溃疡; 大鼠模型; 表皮生长因子; 表皮生长因子受体; 转化生长因子- α

[中图分类号] R285.5 **[文献标识码]** A **[文章编号]** 1005-9903(2017)15-0160-06

[doi] 10.13422/j.cnki.syfjx.2017150160

[网络出版地址] <http://kns.cnki.net/kcms/detail/11.3495.R.20170511.0929.034.html>

[网络出版时间] 2017-05-11 9:29

Effect of Compound Suozixie Capsule on Experimental Rat Models with Gastric Ulcer

YANG Qing¹, CHEN Ying¹, WANG Ya-jie¹, LI Yu-jie¹, WENG Xiao-gang¹,
CAI Wei-yan¹, LI Qi¹, YIN Jie¹, DU Zheng-cai², ZHU Xiao-xin^{1*}

(1. *Institute of Chinese Materia Medica, China Academy of Chinese Medical Sciences, Beijing 100700, China;*
2. *Guangxi University of Chinese Medicine, Science Experiment Center, Nanning 530200, China*)

[Abstract] **Objective:** To observe the protective effect of compound Suozixie capsule (CSC) on gastric mucosal injury in 4 kinds of experimental rat models with gastric ulcer, investigate the effects of CSC on levels of epidermal growth factor (EGF), transforming growth factor- α (TGF- α) and epidermal growth factor receptor (EGFR) protein expression in serum and gastric tissues of rats with chronic gastric ulcer, and conduct preliminary exploration of its mechanism. **Method:** SD gastric ulcer model rats were induced by restraint water-immersion stress, indomethacin, pylorus ligating and acetic acid immersion respectively. Rats were divided into 5 groups randomly: normal control group, model control group, CSC low-dose group (2.07 g·kg⁻¹), medium-dose group (4.14 g·kg⁻¹), large-dose group (8.28 g·kg⁻¹), and positive control group (famotidine 7.2 mg·kg⁻¹). The rats in normal control group and model control group were given with pure water (15 mL·kg⁻¹) by intragastric administration, and all the rats received intragastric administration of corresponding medicines for 14 days. Then

[收稿日期] 20170210(002)

[基金项目] 广西农作物废弃物功能成分研究协同创新中心重点课题(CICAR 2014-Z1)

[第一作者] 杨庆,副主任技师,从事中药药理学研究, Tel:010-64093045, E-mail: qyang@icmm.ac.cn

[通讯作者] *朱晓新,博士生导师,研究员,从事中药药理学和药代动力学研究, Tel:010-64093296, E-mail: zhuxx@icmm.ac.cn

the ulcer area and inhibition percentage were detected for all he rats in each group, and the protein expressions of EGF, TGF- α and EGFR in gastric tissues of acetic acid immersion model rats were determined by immunohistochemical staining. **Result:** As compared with the normal group, ulcer area was significantly increased in 4 kinds of model rats ($P < 0.01$); as compared with the model group, CSC could significantly reduce the gastric ulcer area in four kinds of models ($P < 0.05$, $P < 0.01$), inhibit the ulcer injury rate, and significantly increase the levels of EGF, TGF- α and EGFR protein expression in serum and gastric tissues ($P < 0.05$, $P < 0.01$). **Conclusion:** The CSC had preventive effect on acute gastric ulcer models of stress-restrain, indomethacin, and pylorus ligating, and had therapeutic effect on chronic gastric ulcer model of acetic acid. Its anti-chronic gastric ulcer effect was associated with increasing the levels of EGF, TGF- α and EGFR protein expression in serum and gastric tissues.

[**Key words**] compound Suozixie capsule; gastric ulcer; experimental rat model; epidermal growth factor; epidermal growth factor receptor; transforming growth factor- α

胃溃疡(gastric ulcer, GU)作为临床常见病,其病理过程十分复杂,涉及坏死物质的清除、肉芽组织的生长、新生血管的生长、纤维组织及疤痕组织的形成和上皮重构等,溃疡的修复过程十分复杂,不仅需要黏膜缺失的修复,更需要黏膜下组织结构的重建,是多种细胞、生长因子等相互作用的结果^[1]。其中生长因子在溃疡的发生、发展、胃黏膜保护、溃疡愈合及愈合质量密切相关,已经成为抗消化性溃疡药物作用的新靶点。复方梭子蟹胶囊原处方是广西中医药大学邓家刚教授治疗胃痛消化不良的临床验方,由三疣梭子蟹壳、蒲公英、砂仁 3 味中药组成,梭子蟹壳具有抗酸护胃、活血祛瘀、解毒生肌等功效^[2],梭子蟹壳中壳聚糖具有良好的抗胃酸,保护胃黏膜的作用^[3];蒲公英具有抗幽门螺杆菌、抗炎等药理作用^[4-5];砂仁是中医治疗胃痛消化不良的常用药^[6]。课题组前期通过现代提取分离与制剂工艺将该临床验方制成了复方梭子蟹壳胶囊。为了进一步探讨复方梭子蟹壳胶囊治疗胃溃疡效果,笔者采用大鼠水浸应激,消炎痛,幽门结扎 3 种急性胃溃疡大鼠模型和乙酸浸渍性慢性胃溃疡大鼠模型,进行了抗胃溃疡的实验研究,并对乙酸浸渍性慢性胃溃疡模型大鼠血清及胃组织表皮生长因子(EGF),转化生长因子- α (TGF- α)和表皮生长因子受体(EGFR)进行实验研究,以便为将该产品开发成保健食品提供研究基础。

1 材料

1.1 动物 选择 SD 大鼠 SPF 级,雄性,体重 160 ~ 180 g,SD 大鼠 SPF 级,雄性,体重 180 ~ 200 g,由北京维通利华实验动物技术有限公司提供,合格证号 SCXK(京)2012-0001。实验研究均符合中国伦理委员会有关动物研究指导原则。

1.2 药物及试剂 复方梭子蟹胶囊(由天津药物研究院提供,批号 20160115);法莫替丁(上海信谊药厂有限公司,批号 023150403);冰乙酸(国药集团化学试剂有限公司,批号 20150417);吡罗昔康胶囊(石药集团河北永丰药业有限公司,批号 07450506,以下简称消炎痛);兔超敏二步法免疫组化检测试剂,DAB 显色试剂盒(北京中杉金桥公司,批号分别为 K162425F, K162418A);大鼠 TGF- α , EGF, EGFR 酶联免疫吸附测定(ELISA)试剂盒(美国 Andygene 公司,批号分别为 HTLV30577, HTLV30428, HTLV30021)。

1.3 仪器 HP CM2320nf 型扫描仪(美国惠普公司), BX51 型显微镜(日本奥林巴斯公司), THERMO 型组织切片系统(美国 Thermo Fisher 公司), SPectraMax Plus384 型连续光谱扫描式读板仪(美国 Molecular Devices 公司)。

2 方法

2.1 分组及给药方法 复方梭子蟹壳胶囊成人日用剂量 23 g 生药,0.217 g 药粉相当于 1 g 生药,将 SD 大鼠随机分为模型组、复方梭子蟹壳胶囊低、中、高剂量组(2.07, 4.14, 8.28 g·kg⁻¹),分别相当于临床等效剂量的 1, 2, 4 倍(按体表面积折算),阳性药组(法莫替丁 7.2 mg·kg⁻¹),乙酸溃疡模型另增加正常组,灌胃给药体积 15 mL·kg⁻¹,正常组和模型组给予纯水,连续灌胃给药 14 d。

2.2 对急性胃溃疡大鼠胃黏膜损伤的影响

2.2.1 水浸应激性胃溃疡模型 模型组及各给药组每组 12 只动物,连续灌胃给药 14 d。给药 13 d 后,禁食,不禁水 24 h,末次给药后,将大鼠固定笼中,立于 23 ℃ 的恒温水浴内,水面齐剑突。水浸应激 10 h 后,处死大鼠,结扎幽门和贲门,从十二指肠

与幽门部结合处注入 10% 甲醛溶液 10 mL, 剪开, 洗净胃内容物, 观察胃黏膜损伤程度^[7]。

2.2.2 幽门结扎胃溃疡模型 模型组 14 只, 各给药组每组 13 只动物, 模型组灌胃同体积纯水, 连续灌胃给药 14 d。给药 12 d 后将各组动物禁食, 不禁水 48 h, 实验前 2 h 经口灌胃给药 1 次, 2 h 后戊巴比妥钠麻醉, 切开腹壁, 在幽门和十二指肠结合部穿线(勿伤及血管), 将幽门结扎, 结扎后各组动物均经十二指肠注射给药一次, 然后缝合, 放回饲养笼, 禁食禁水。术后 16 h 处死大鼠, 结扎幽门和贲门, 注入 4% 多聚甲醛溶液 10 mL, 固定, 沿胃大弯剪开, 洗净胃内容物, 观察胃黏膜损伤程度^[8]。幽门结扎后各组均出现胃穿孔致大鼠死亡, 模型 2 只, 3 个给药组各 3 只, 阳性药 2 只。

2.2.3 消炎痛模型 模型及各给药组每组 11 只动物, 模型组灌胃同体积纯水, 连续灌胃给药 14 d。给予受试物 13 d 后, 禁食, 不禁水 24 h, 模型组及正常组给予纯水, 模型组和各剂量组灌胃消炎痛 40 mg·kg⁻¹。3 h 后处死动物, 结扎幽门和贲门, 注入 10% 甲醛溶液 10 mL, 固定, 沿胃大弯剪开, 洗净胃内容物, 观察胃黏膜损伤程度^[9]。

2.3 乙酸浸渍性慢性胃溃疡模型 模型及各给药组每组 13 只动物, 另设正常组, 10 只。动物禁食不禁水 24 h, 戊巴比妥钠麻醉后实施剖腹手术。消毒腹部, 于剑突下切开腹腔, 将胃轻拉出腹腔外, 用微量注射器于胃幽门处浆膜下注射 100% 冰乙酸 10 μL, 形成丘疹。将胃轻送回, 缝合。术后正常饮食。继续给药 14 d 后, 禁食, 不禁水 24 h, 处死大鼠, 结扎幽门和贲门, 从十二指肠与幽门部结合处注入 4% 多聚甲醛溶液 10 mL, 固定, 沿胃大弯剪开, 观察胃黏膜损伤程度^[10]。

2.4 指标观察与检测方法

2.4.1 4 种胃溃疡模型胃黏膜损伤测定 扫描拍

摄各组胃黏膜损伤图片, 用 Adobe Photoshop CS5 测量胃出血或溃疡面积。

$$\text{损伤抑制率} = (\text{模型组溃疡面积} - \text{给药组溃疡面积}) / \text{模型组溃疡面积} \times 100\%$$

2.4.2 对乙酸浸渍性慢性胃溃疡大鼠血清 EGF, TGF-α 及 EGFR 含量的影响 按 ELISA 试剂盒说明测定 EGF, TGF-α, EGFR 的含量。

2.4.3 免疫组化法测定乙酸浸渍性慢性胃溃疡大鼠胃组织中 EGF, EGFR, TGF-α 表达水平 在各组大鼠溃疡部位(正常组的相同部位)剪取约 0.5 cm × 1.0 cm 胃黏膜组织块, 用 4% 多聚甲醛固定 24 h, 按照常规脱水, 沿纵轴石蜡包埋, 5 μm 厚度连续切片, 按兔超敏二步法免疫组化染色法进行 EGF, EGFR, TGF-α 的染色。利用 HMIAS-2000 医学病理分析系统进行免疫组化分析, 在 400 倍镜下, 每个样本, 取 5 张切片作图像分析, 测量阳性细胞平均积分吸光度 IA, 取均值。

2.5 统计学分析 采用 SPSS 13.0 软件进行数据处理, 结果均以 $\bar{x} \pm s$ 表示, 各实验组进行正态与方差齐性检验, 给药组间比较用单因素方差分析, 正常组与模型组比较采用 *t* 检验, 以 *P* < 0.05 为差异有统计学意义。

3 结果

3.1 对 3 种急性胃溃疡模型胃黏膜损伤的影响 与模型组比较, 复方梭子蟹胶囊低、中、高剂量组能显著降低水浸应激致大鼠胃黏膜损伤 (*P* < 0.01), 并有明显的量效关系; 复方梭子蟹胶囊低、中、高剂量组能显著降低结扎幽门致大鼠胃黏膜的损伤 (*P* < 0.01); 复方梭子蟹胶囊低、中剂量组能显著降低消炎痛致大鼠胃黏膜损伤 (*P* < 0.01)。法莫替丁组对 3 种急性胃溃疡均能明显降低大鼠胃黏膜损伤 (*P* < 0.01)。见表 1。

表 1 复方梭子蟹胶囊对急性胃溃疡模型胃黏膜损伤的影响 ($\bar{x} \pm s$)

Table 1 Effect of compound Suozixie capsule (CSC) on gastric ulcer area experimental acute gastric ulcer models in rats ($\bar{x} \pm s$)

组别	剂量/g·kg ⁻¹	n	水浸应激模型		幽门结扎模型		消炎痛模型	
			溃疡面积/mm ²	抑制率/%	溃疡面积/mm ²	抑制率/%	溃疡面积/mm ²	抑制率/%
正常	-	10	0	100.00	0	100.00	0	100.00
模型	-	13	426.62 ± 92.58	-	35.01 ± 30.80	-	7.07 ± 3.42	-
复方梭子蟹	2.07	13	332.17 ± 82.59 ²⁾	22.03	2.42 ± 2.86 ²⁾	93.09	2.02 ± 2.25 ²⁾	71.43
	4.14	13	228.98 ± 100.93 ²⁾	46.25	5.53 ± 7.15 ²⁾	84.20	2.23 ± 3.66 ²⁾	68.46
	8.28	13	141.66 ± 44.76 ²⁾	66.75	6.22 ± 9.55 ²⁾	82.23	3.79 ± 7.51	46.39
法莫替丁	7.2 × 10 ⁻³	13	41.48 ± 23.77 ²⁾	90.26	9.00 ± 20.77 ²⁾	74.29	0.60 ± 1.69 ²⁾	91.51

注: 与模型组比较¹⁾ *P* < 0.05, ²⁾ *P* < 0.01 (表 2~4 同)。

3.2 对乙酸浸渍模型大鼠胃黏膜损伤及机制研究

3.2.1 对乙酸浸渍模型大鼠胃黏膜损伤的影响

与正常组比较,模型组乙酸浸渍模型大鼠溃疡面积显著升高($P < 0.01$);与模型组比较,复方梭子蟹胶囊中、低剂量组与法莫替丁组大鼠溃疡面积明显降低($P < 0.05, P < 0.01$)。见表 2。

3.2.2 对乙酸浸渍模型大鼠血清中 EGF, EGFR, TGF- α 含量的影响

与模型组比较,复方梭子蟹胶囊高剂量组大鼠血清 EGF, EGFR, TGF- α 含量明显升高($P < 0.05, P < 0.01$)。见表 3。

表 3 复方梭子蟹胶囊对乙酸浸渍模型大鼠血清 EGF, EGFR, TGF- α 含量的影响($\bar{x} \pm s$)

Table 3 Effect of CSC on EGF, TGF and EGFR expression of serum induced by acetic acid($\bar{x} \pm s$)

组别	剂量/g·kg ⁻¹	n	EGF	TGF- α	EGFR
正常	-	10	330.45 ± 44.69	144.88 ± 40.75	289.19 ± 42.11
模型	-	13	353.88 ± 53.78	131.76 ± 23.75	287.11 ± 29.23
复方梭子蟹	2.07	13	342.15 ± 16.89	129.34 ± 29.92	290.11 ± 32.97
	4.14	13	377.26 ± 26.47	131.91 ± 22.91	310.77 ± 43.14
	8.28	13	397.77 ± 52.03 ¹⁾	173.07 ± 22.49 ²⁾	320.10 ± 30.70 ²⁾
法莫替丁	7.2 × 10 ⁻³	13	397.51 ± 70.79	145.33 ± 22.96	286.07 ± 39.90

3.2.3 对乙酸浸渍模型大鼠胃组织 EGF, EGFR, TGF- α 蛋白表达的影响

正常组大鼠 EGF 的表达部位在胃黏膜胃腺的颈部及基底部壁细胞、颈部黏液细胞胞浆表达为主。与模型组比较,复方梭子蟹中、高剂量组溃疡旁黏膜组织 EGF 蛋白表达显著增强($P < 0.01$),见图 1;正常组大鼠 TGF- α 蛋白表达部位在胃黏膜胃腺的颈部及基底部壁细胞、颈部黏

表 2 复方梭子蟹胶囊对乙酸浸渍模型大鼠胃黏膜损伤的影响($\bar{x} \pm s$)

Table 2 Effect of CSC on gastric ulcer area experimental gastric ulcer in rats by acetic acid($\bar{x} \pm s$)

组别	剂量/g·kg ⁻¹	n	溃疡面积/mm ²	损伤抑制率/%
正常	-	10	0 ²⁾	100.00
模型	-	13	7.13 ± 3.88	-
复方梭子蟹	2.07	13	3.72 ± 3.15 ¹⁾	47.80
	4.14	13	3.95 ± 3.19 ¹⁾	44.62
	8.28	13	4.78 ± 3.46	32.94
法莫替丁	7.2 × 10 ⁻³	13	3.27 ± 3.00 ²⁾	54.10

液细胞胞浆表达为主。与模型组比较,复方梭子蟹中剂量组胃溃疡旁黏膜组织 TGF- α 蛋白表达显著增强($P < 0.01$),见图 2;正常组大鼠 EGFR 蛋白表达部位在胃黏膜胃腺的颈部及基底部壁细胞、颈部黏液细胞胞浆表达为主;与模型组比较,复方梭子蟹高剂量组溃疡旁黏膜组织 EGFR 蛋白表达明显增强($P < 0.05, P < 0.01$),见图 3。见表 4。

表 4 复方梭子蟹胶囊对乙酸浸渍模型大鼠胃组织 EGF, EGFR, TGF- α 蛋白(IA)表达的影响($\bar{x} \pm s$)

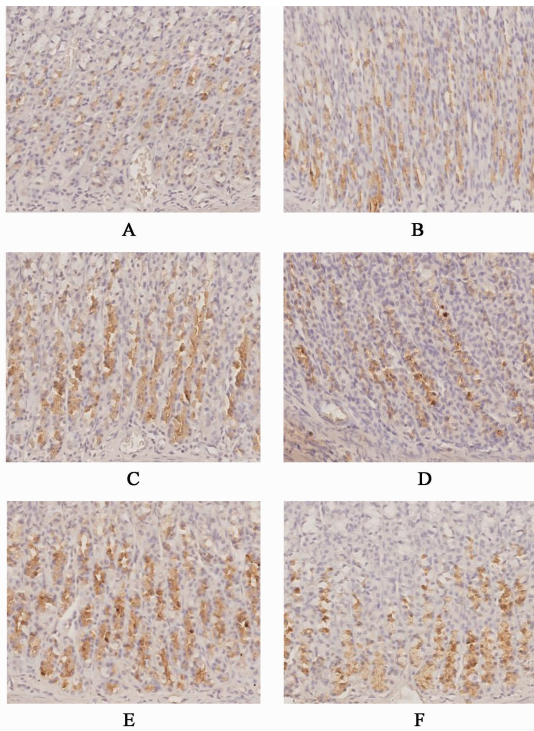
Table 4 Effects of CSC on EGF, EGFR and TGF- α protein(IA) expression of gastric ulcer induced by acetic acid($\bar{x} \pm s$)

组别	剂量/g·kg ⁻¹	n	EGF	TGF- α	EGFR
正常	-	10	0.077 ± 0.019 ²⁾	0.059 ± 0.011	0.098 ± 0.018 ²⁾
模型	-	13	0.103 ± 0.010	0.090 ± 0.029	0.132 ± 0.008
复方梭子蟹	2.07	13	0.120 ± 0.015	0.085 ± 0.015	0.107 ± 0.016 ¹⁾
	4.14	13	0.153 ± 0.016 ²⁾	0.142 ± 0.037 ²⁾	0.103 ± 0.008 ²⁾
	8.28	13	0.175 ± 0.008 ²⁾	0.118 ± 0.035	0.161 ± 0.026 ²⁾
法莫替丁	7.2 × 10 ⁻³	13	0.120 ± 0.009	0.077 ± 0.034	0.085 ± 0.016 ²⁾

4 讨论

胃溃疡是指胃黏膜在某种情况下被胃酸/胃蛋白酶自身消化而造成的溃疡,其深度达到或超过了黏膜肌层。本病具有病程长,易复发的特点,并易发生出血、穿孔、梗阻等并发症,胃溃疡癌变的发生率约为 1% ~ 2%,中医中药在改善溃疡病患者的临床症状上具有较好的疗效,且具有复发率低、依从性

好、副作用小的优势。生长因子作为一组刺激细胞增殖和维持细胞活力的细胞因子,在溃疡上皮组织和底部结缔组织的重建过程中发挥着重要作用,已经成为抗消化性溃疡药物作用的新靶点。溃疡愈合过程中 EGF, TGF- α , EGFR 起主要修复作用。EGFR 是一带有酪氨酸激酶活性的跨膜糖蛋白^[11],主要分布在胃壁、十二指肠和小肠的黏膜上,对 EGF,



A. 正常组; B. 模型组; C. 复方梭子蟹 2.07 g·kg⁻¹ 组; D. 复方梭子蟹 4.14 g·kg⁻¹ 组; E. 复方梭子蟹 8.28 g·kg⁻¹ 组; F. 法莫替丁组(图 2, 3 同)

图 1 复方梭子蟹胶囊对乙酸浸渍模型大鼠胃黏膜 EGF 表达的影响(免疫组化, ×400)

Fig. 1 Effect of CSC on EGF expression of gastric ulcer induced by acetic acid in rats (IHC, ×400)

TGF- α 有高度的特异性和亲和力。胃黏膜受到损伤时其黏膜层 EGFR 表达大量增加, EGFR 的增加除了介导黏膜上皮细胞的分裂、修复外, 还介导减少胃酸的分泌, 是溃疡病组织修复过程中的主要环节^[12]。

本研究采用化学性、物理性刺激以及通过应激状态诱发各种胃溃疡模型^[11], 模拟不同类型的胃溃疡, 在此基础上, 对复方梭子蟹胶囊抗胃溃疡的药效学观察, 并从生长因子的角度探索其作用机制。实验显示复方梭子蟹胶囊对幽门结扎、消炎痛模型、水浸应激模型胃溃疡胃黏膜损伤均有明显抑制作用, 表明其具有较好的抗胃溃疡的作用。对幽门结扎模型溃疡抑制率效果优于其他模型, 抑制率达 93.03%。

乙酸浸渍性慢性胃溃疡模型是用冰乙酸直接损伤胃壁组织而形成溃疡, 是一种慢性溃疡模型。其溃疡类似人类消化性溃疡^[13], 实验显示复方梭子蟹胶囊对乙酸浸渍性胃溃疡胃黏膜损伤有明显抑制作用, 给药 14 d 给药组血清中 EGF, TGF- α , EGFR 含量增加, 胃溃疡边缘组织中胃黏膜腺体颈部及底部壁细胞及颈部黏液细胞中 EGF, TGF- α 表达明显

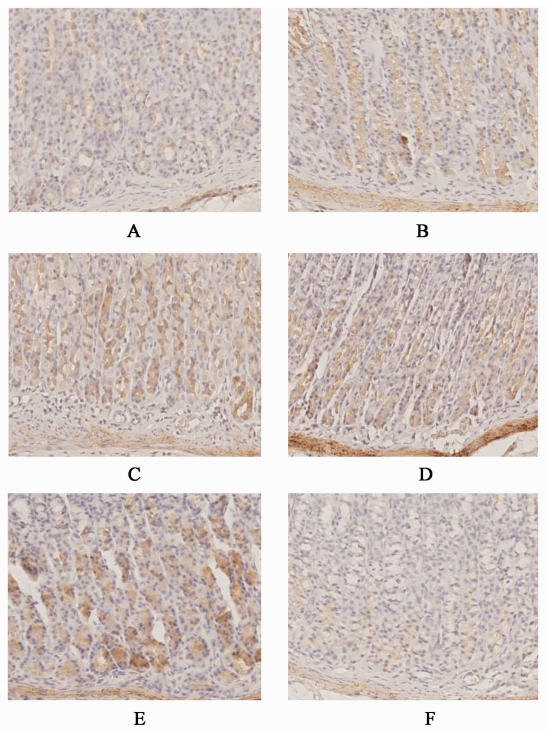


图 2 复方梭子蟹胶囊对乙酸浸渍模型大鼠胃黏膜 TGF- α 表达的影响(免疫组化, ×400)

Fig. 2 Effect of CSC on TGF- α expression of gastric ulcer induced by acetic acid in rats(IHC, ×400)

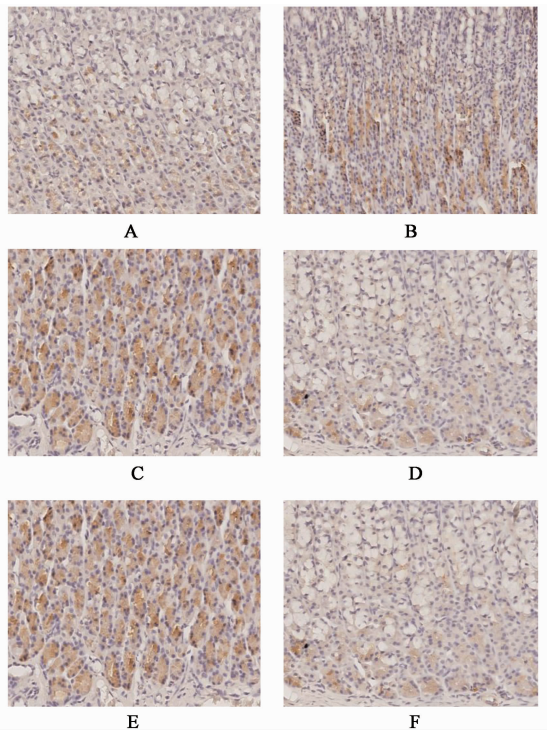


图 3 复方梭子蟹胶囊对乙酸浸渍模型大鼠胃黏膜 EGFR 表达的影响(免疫组化, ×400)

Fig.3 Effect of CSC on EGFR expression of gastric ulcer induced by acetic acid in rats(IHC, ×400)

增加, EGF, TGF- α 均能结合并激活 EGFR, 促进了

EGFR 表达,从而促使溃疡边缘增生、分化的表皮细胞迁移至肉芽组织覆盖溃疡面,并进入肉芽组织内,修复溃疡瘢痕中胃黏膜腺体,抑制胃酸的分泌,促进胃溃疡愈合。由此证明复方梭子蟹胶囊的抗溃疡作用与激活 EGF, TGF- α /EGFR 系统,促进胃黏膜上皮细胞增生、组织修复有关。

[参考文献]

[1] 林辉. 舒肝和胃丸对大鼠胃黏膜组织 EGFR 蛋白表达的影响[J]. 中华中医药学刊, 2008, 26(1): 201-202.

[2] 邓家刚. 广西海洋药物[M]. 南宁: 广西科学技术出版社, 2008: 2-3.

[3] 王琳玲, 夏玮, 张文清, 等. 壳聚糖在胃溃疡药物中的应用进展[J]. 高分子通报, 2007, 1(1): 58-61.

[4] 胡伟. 臭灵丹、石榴皮、蒲公英对幽门螺杆菌体内外实验的研究[D]. 昆明: 昆明医学院, 2005.

[5] 吉枫, 丛晓东, 张云, 等. 蒲公英药理作用综述[J]. 亚太传统医药, 2011, 7(9): 173-175.

[6] 徐开宇, 邢学锋, 许文学, 等. 砂仁的化学成分及相关药理作用研究的新进[J]. 中国中医药现代远程教育, 2014, 12(15): 100-101.

[7] 毕珺辉. 水浸应激型胃溃疡寒热证模型的建立与相

关性方剂对其影响的研究[D]. 黑龙江: 黑龙江中医药大学, 2006.

[8] 尤艳芳, 纪博硕, 毕悦, 等. 温中益气胶囊对幽门结扎型胃溃疡大鼠的治疗作用[J]. 中国实验方剂学杂志, 2014, 20(14): 137-140.

[9] 阮叶萍. 复方芩连口服液对消炎痛所致小鼠胃溃疡作用的实验研究[J]. 中国中医药科技, 2011, 18(1): 84.

[10] 才丽平, 蒋宁, 曲怡, 等. 胃黏膜表面局部投予乙酸制备大鼠胃溃疡模型的方法[J]. 解剖科学进展, 2011, 17(1): 8-11, 15.

[11] 刘可云, 朱毅, 黄贤珍. 水黄皮根总黄酮对大鼠乙酸型胃溃疡胃黏膜 EGF 及 TGF- α 表达的影响[J]. 中国应用生理学杂志, 2012, 28(5): 435-438.

[12] 李冀, 谢田, 于海, 等. 大黄黄连泻心汤理中丸对消炎痛型及水浸应激型胃溃疡寒热证模型大鼠胃组织 EGF、TGF- α 含量的影响[J]. 中医药信息, 2011, 28(5): 52-55.

[13] 高蓉, 苟炜. 胃溃疡动物模型研究进展及评价[J]. 基层医学论坛, 2015, 19(26): 3690-3691.

[责任编辑 周冰冰]